بیست و ششمین کنفرانس اپتیک و
فوتونیک ایران و دوازدهمین کنفرانس
مهندسی و فناوری فوتونیک ایران،
دانشگاه خوارزمی،
تهران، ایران.
۱۶-۱۵ بهمن ۱۳۹۸

بررسی روند بهبودی جای زخم ناشی از جراحی با استفاده از روش غیرتهاجمی طیف‌سنجی بازتابی پخشی پوست

پریسا منشاری[۱]، عزالدین مهاجرانی[۲]، افشان شیرکوند[۳]

پژوهشکده لیزر و پلاسما، دانشگاه شهید بهشتی

parisa_menshari@yahoo.com [1], e-mohajerani@sbu.ac.ir [2], a_shirkavand@sbu.ac.ir [3]

چکیده - نقش نور در سیستم‌های اپتیکی به منظور تشخیص و درمان بیماری‌ها قابل توجه است. نمونه‌ای از کاربردهای پر اهمیت نور شامل تکنیک‌های اندازه‌گیری اپتیکی می‌شود. یکی از سیستم‌های اندازه‌گیری اپتیکی بافت روش طیف‌سنجی بازتابی پخشی پوست می‌باشد که به عنوان یک روش غیرتهاجمی جایگاه ویژه‌ای در شاخه‌ی پزشکی پیدا کرده است. در این روش نور با تابشی غیرمخرب وارد بافت بیولوژیکی شده و در زمان خروج از بافت، حاوی اطلاعات ارزشمند طیفی از موضع مورد نظر خواهد بود. در این تحقیق ما به بررسی روند بهبود زخم حاصل از جراحی با استفاده از تکنیک طیف‌سنجی بازتابی پخشی پرداخته‌ایم. به عبارت دیگر، تغییرات ضریب جذب اپتیکی کروموفورهای اکسی و دی‌اکسی هموگلوبین در محل جای زخم جراحی مورد ارزیابی قرار گرفته است.

کلید واژه- زخم حاصل از جراحی، ضریب جذب اپتیکی، طیف‌سنجی بازتابی پخشی پوست.

Evaluation of surgical wound healing process using non-invasive diffusion reflectance spectroscopy

Parisa Menshari[1], Ezeddin Mohajerani[2], and Afshan Shirkavand[3]

Laser and Plasma Research Institute, Shahid Beheshti University

parisa_menshari@yahoo.com [1], e-mohajerani@sbu.ac.ir [2], a_shirkavand@sbu.ac.ir [3]

Abstract- The role of light in optical systems for the diagnosis and treatment of diseases is considerable. Typical important applications of light include optical measurement techniques. One of the optical measurement systems of the tissue is diffusion reflectance spectroscopy that has specially noticed as a noninvasive method in the field of medicine. In this method, light enters and interacts with biological tissue in a non-destructive way and at the time of escape from the tissue, will contain valuable spectral information of each interaction lesion. In this study, we evaluated the surgical wound healing process using reflection-spectroscopy technique. In the other words, changes of optical absorption of oxy- and deoxy-heamoglobine chromophores in the scarring site were evaluated.

Keywords: Reflective Spectroscopy، Surgical Wound، Absorption Coefficient.

این مقاله درصورتی دارای اعتبار است که در سایت www.opsi.ir قابل دسترسی باشد.

[Downloaded from opsi.ir on 2025-11-15]

مقدمه

طیف‌سنجی بازتابی پخشی یک فن‌آوری پیشرفته به سرعت در حال رشد در حوزه بیوفوتونیک است که توانایی منحصر به فردی در شناسایی و طبقه‌بندی بافت‌های مختلف از جمله بافت‌های پوستی دارد. گستره وسیعی از کاربردهای بالینی از تشخیص تا درمان با استفاده از این فن‌آوری پشتیبانی می‌شود. طیف‌های بازتابی پخشی اطلاعاتی در مورد ترکیبات بافت مورد آزمایش ارائه می‌دهند. لیکن استخراج و ارتباط‌سنجی اطلاعات بیولوژیکی از طیف‌ها برحسب کروموفورهای موجود در بافت، برای مطالعات بالینی بسیار ارزشمند می‌باشد [۱]. کروموفورهای جاذب نور در طول موج‌های نواحی مرئی و مادون قرمز نزدیک، قادر به ارائه اطلاعاتی در خصوص ترکیبات بافت می‌باشند[۲]. در این تحقیق تمرکز بر روی استخراج اطلاعات کروموفور هموگلوبین موجود در جای زخم‌های ناشی از جراحی می‌باشد که این اطلاعات نهفته در طیف‌های بازتابی پخشی بافت پوست وجود دارند [۳و۴]. هموگلوبین موجود در عروق خونی بافت پوستی بدن انسان تشکیل شده از دو کروموفور اکسی هموگلوبین و دی‌اکسی هموگلوبین می‌باشند که به نسبت‌های معینی در سرم خون وجود دارند[۵]. موضع آناتومیکی مورد مطالعه این تحقیق جای زخم جراحی در ناحیه‌ی ساعد دست راست می‌باشد. ناحیه‌ی مذکور به جهت استخراج توده‌ی لیپوما و کلسیومی تحت عمل جراحی قرار گرفته است. بررسی روند بهبود جای زخم جراحی موضع مورد نظر از طریق بررسی و مدل‌سازی برخی ضرایب اپتیکی کروموفورهای اکسی‌هموگلوبین و دی‌اکسی هموگلوبین مورد بررسی قرار گرفته است.

روش انجام تحقیق

در این تحقیق که بررسی‌ها به شیوه مطالعه‌ی موردی انجام شده است، از دستگاه اسپکترومتر مدل Ocean Optics-USB2000 و لامپ هالوژن تنگستن با ناحیه طول موجی ۴۰۰ تا ۷۰۰ نانومتر، استفاده شده است. با هدف مطالعه و بررسی روند و فرآیند بازسازی و بهبود ناحیه‌ی جای زخم جراحی، طیف‌هایی به روش طیف سنجی بازتابی پخشی پوست، از موضع جای زخم ناشی از جراحی و ناحیه‌ی سالم در زمان‌های متفاوتی، ثبت گردیده است. همانطور که در شکل شماره (۱) مشاهده می‌شود، از هفته نهم پس از جراحی با سپری شدن زمان، ظاهر فیزیکی جای زخم رو به بهبود رفته و از قرمزی محل زخم که حاکی از خون‌رسانی در محیط آسیب دیده می‌باشد، کاسته شده است. در واقع در اثر طی شدن روند بهبود موضع آسیب دیده تجمع هموگلوبین و در نتیجه التهاب و رنگ قرمز بافت کاهش یافته و ظاهر جای زخم دچار تغییر شده است.

شکل۱: جای زخم جراحی در الف- هفته نهم بعد از جراحی، ب- هفته یازدهم بعد از جراحی.

فرآیند طیف‌گیری طی هفته‌های۹، ۱۰ و ۱۱ بعد از جراحی، از ناحیه آناتومیکی مورد آزمایش، که شامل محل جای زخم جراحی و ناحیه‌ی سالم می‌باشد، انجام شده است. لازم به ذکر است به منظور افزایش قابلیت اطمینان، هر یک از طیف‌گیری‌های نواحی مذکور برای هر هفته و از هر دو محل سالم و جای زخم جراحی سه مرتبه تکرار شده و طیف میانگین حاصل، در ارزیابی نهایی لحاظ شده است.

این مقاله درصورتی دارای اعتبار است که در سایت www.opsi.ir قابل دسترسی باشد.

[Downloaded from opsi.ir on 2025-11-15]

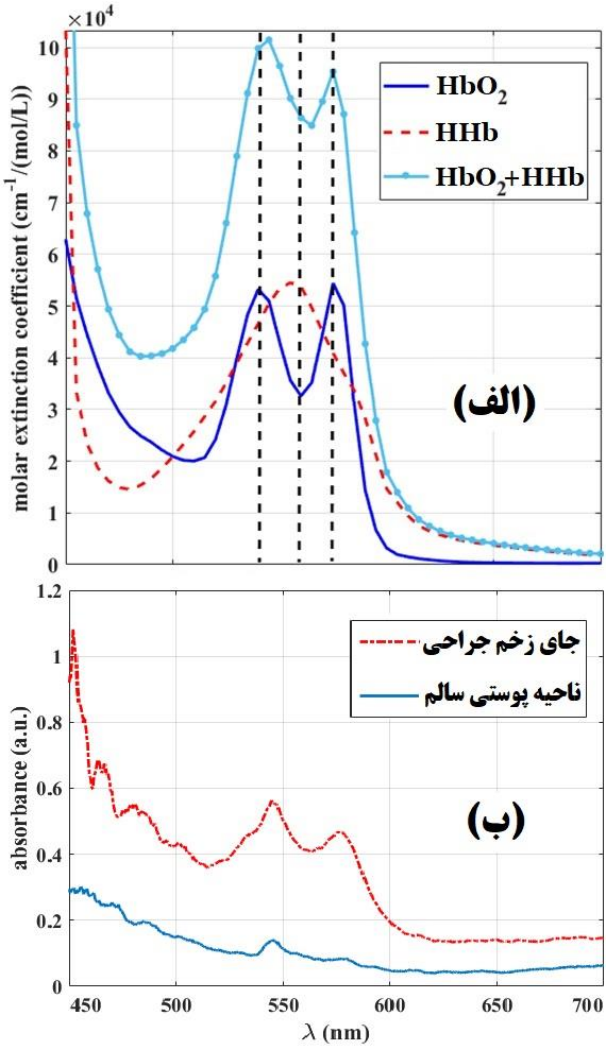

شکل۲: الف- پیک‌های جذب کروموفورهای اکسی هموگلوبین و دی‌اکسی هموگلوبین، ب- طیف جذب ظاهری ناحیه‌ی جای زخم جراحی و ناحیه‌ی سالم.

هموگلوبین موجود در سرم خون بدن انسان تشکیل شده از کروموفورهای متفاوتی از جمله اکسی هموگلوبین و دی-اکسی هموگلوبین است [۵] که به نسبت‌های معینی وجود دارند. در نمودار شکل (۲-الف) رفتار طیفی کروموفورهای اکسی هموگلوبین و دی‌اکسی هموگلوبین نشان داده شده است. همچنین در شکل (۲-ب) طیف جذب ظاهری محل جای زخم جراحی در هفته‌ی ۹ پس از جراحی با خط‌چین و طیف جذب ظاهری ناحیه‌ی سالم با خط توپر نشان داده شده است. همان‌طور که مشاهده می‌شود طیف جذب ظاهری ناحیه‌ی آسیب دیده نسبت به ناحیه‌ی سالم دارای ارتفاع پیک بیشتری در نواحی پیک جذب هموگلوبین است. که این تفاوت به دلیل افزایش تجمع کروموفور هموگلوبین به جهت بازسازی در بافت آسیب دیده می‌باشد.

نتایج و بحث

از دید اپتیکی، هر ماده یک ضریب اپتیکی به نام ضریب میرایی یا خاموشی دارد که میزان جذب نور در نقاط جذب آن ماده را گزارش می‌کند. برای هر ماده این ضریب اپتیکی منحصر به فرد و دارای مقدار مشخصی است [۲]. در این مقاله، به جهت بررسی روند بهبود جای زخم جراحی به بررسی ضریب اپتیکی جذب کروموفورهای اکسی و دی-اکسی هموگلوبین پرداخته شده است. بدین منظور مقادیر ضرایب خاموشی برخی کروموفرها از جمله ملانین، بیلیروبین، اکسی هموگلوبین و دی اکسی هموگلوبین که توسط محققان در وبسایت دانشگاه واترلو گزارش شده‌اند [۶]، مورد استفاده قرار گرفته است. در واقع با داشتن ضرایب خاموشی کروموفورهای مذکور، بر اساس روش‌ها و معادلات ذکر شده در مراجع [۱و۲]، ضرایب جذب اکسی هموگلوبین و دی‌اکسی هموگلوبین در محل جای زخم جراحی و ناحیه-ی سالم پوست دست، به کمک نرم‌افزار متلب محاسبه گردیده و در جدول شماره (۱) گزارش شده است. از مقایسه مقادیر به دست آمده از دو کروموفور مذکور در هفته‌های ۹، ۱۰و ۱۱ بعد جراحی و مقایسه با ضرایب همان کروموفورها در ناحیه‌ی سالم، مشاهده می‌گردد که میزان ضرایب جذب کروموفورهای اکسی هموگلوبین و دی‌اکسی هموگلوبین در ناحیه‌ی زخم نسبت به ناحیه‌ی سالم بیشتر بوده و با گذشت زمان مقدار آن‌ها کاهش یافته و نزدیک به مقادیر ناحیه‌ی سالم شده است. در واقع افزایش مقادیر ضرایب جذب اپتیکی دو کروموفور مذکور در ناحیه‌ی جای زخم جراحی همان‌گونه که انتظار می‌رفت بیانگر خون‌رسانی بیشتر جهت ترمیم بافت آسیب دیده می‌باشد، به تعبیری این امر ناشی

این مقاله درصورتی دارای اعتبار است که در سایت www.opsi.ir قابل دسترسی باشد.

[Downloaded from opsi.ir on 2025-11-15]

از طی فرآیند بهبود و بازسازی زخم بصورت روال عادی و طبیعی بدن می‌باشد.

هفته شمار	ناحیه‌ی سالم	ناحیه‌ی جای زخم جراحی
هفته ۹ بعد از جراحی	*OHE=0.199* *DHE=0.007*	*OHE=0.344* *DHE=0.015*
هفته ۱۰ بعد از جراحی	*OHE=0.212* *DHE=0.091*	*OHE=0.301* *DHE=0.017*
هفته ۱۱ بعد از جراحی	*OHE=0.129* *DHE=0.063*	*OHE=0.232* *DHE=0.032*

جدول ۱: ضرایب جذب کروموفورهای اکسی‌هموگلوبین و دی‌اکسی هموگلوبین در ناحیه‌ی سالم و ناحیه‌ی جای زخم جراحی در هفته‌های ۹، ۱۰ و ۱۱ پس از جراحی.

نتیجه‌گیری

اهمیت ردیابی بهبود جای زخم ناشی از جراحی، بخش مهمی از فرآیند درمان به‌شمار می‌رود و از دید پزشکان و مخصوصا بیماران بسیار مورد توجه قرار دارد. در این مقاله با هدف پیشنهاد روش طیف‌سنجی بازتابی پخشی پوست به عنوان تکنیکی نوری و غیرتهاجمی، در جهت بررسی وضعیت بهبود جای زخم‌های جراحی، بررسی‌های طیفی و بالینی مورد توجه قرار گرفته است. با گذشت زمان موضع آناتومیکی مورد مطالعه دچار تغییراتی شده است. از نظر ظاهر فیزیکی جای زخم جراحی به سبب کاهش التهاب و قرمزی موضع روند بهبود را طی کرده است. همچنین با بررسی طیف‌های بدست آمده از روش طیف‌سنجی بازتابی پخشی پوست و مقایسه تغییرات کاهشی مقادیر کروموفورهای اکسی و دی‌اکسی هموگلوبین در ناحیه‌ی جای زخم جراحی، طی هفته‌های مشخص بعد از جراحی و نزدیک شدن این مقادیر به ضرایب ناحیه‌ی سالم حاکی از این است که جای زخم جراحی ترمیم شده و رو به بهبودی می‌باشد.

توجه به این نکته حائز اهمیت است که می‌توان تکنیک طیف‌سنجی بازتابی پخشی پوست را به عنوان روشی نوری و غیرتهاجمی که توانایی ثبت تغییرات طیفی، گزارش و ردیابی روند بهبود ناحیه‌ی جای زخم جراحی را دارد، علاوه بر تکنیک‌های مشاهدات ظاهری محل زخم، در کنار سایر روش‌های نوری و تصویربرداری پیشنهاد کرد.

سپاسگزاری

از جناب آقای دکتر حامد نعمتیان به جهت یاری و راهنمایی دلسوزانه‌شان در انجام این تحقیق، سپاسگزاری می‌گردد.

مرجع‌ها

[1] W. F. Cheong, S. A. Prahl, A. J. Welch, “A review of the optical properties of biological tissues”, IEEE J. Quantum Electron., Vol. 26, No.12, pp. 2166-2185, 1990.

[2] G. Zonios, A. Dimou, “Modeling diffuse reflectance from semi-infinite turbid media: application to the study of skin optical properties”, Opt Express., Vol. 14, No.19, pp. 8661-74, 2006.

[3] P. Mekhail, S. Chaturvedi, S. Chaturvedifrom, Surgical Management of Wounds, pp. 343-59, IntecOpen, 2016.

[4] NJ. Crane, TS. Brown, KN. Evans, JS. Hawksworth, S. Hussey, DK. Tadaki, EA. Elster, “Monitoring the healing of combat wounds using Raman spectroscopic mapping”, Wound Repair Regen., Vol. 18, No. 4, pp. 409-16, 2010.

[5] N. Sujatha, B. S. Suresh Anand, K. Bala Nivetha, V. B. Narayanamurthy, V. Seshadri, R. Poddar, “Assessment of Microcirculatory Hemoglobin Levels in Normal and Diabetic Subjects using Diffuse Reflectance Spectroscopy in the Visible Region”, J. Appl. Spectrosc., Vol. 82, No. 3, pp. 423-8, 2015.

[6] Original data source available from webpage: http://www.npsg.uwaterloo.ca/data.php

این مقاله درصورتی دارای اعتبار است که در سایت www.opsi.ir قابل دسترسی باشد.

[Downloaded from opsi.ir on 2025-11-15]